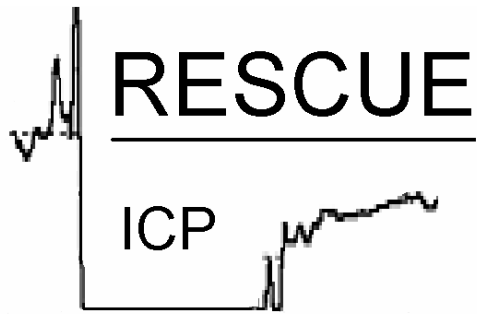



The RESCUE_{icp} study

Randomised **E**valuation of **S**urgery with **C**raniectomy for
Uncontrollable **E**levation of **I**ntra-**C**ranial **P**ressure

(Randomizované hodnocení chirurgické kraniektomie při nekontrolovatelném nárůstu intrakraniálního tlaku)

Tato studie byla schválena
etickou komisí UK Multi Centre Research (východní oblast)

Randomizovaný kontrolní experiment porovnávající účinnost dekompresivní kraniektomie versus optimální medicínská péče při léčbě refrakterní intrakraniální hypertenze následující mozkové trauma.

Studie RESCUE_{ICP} je multicentrický experiment organizovaný jako spolupráce mezi oddělením neurochirurgie a neurointenzivní péče při University of Cambridge a European Brain Injury Consortium (EBIC).

Korespondenci směřujte na:

*Mr Peter Hutchinson / Mr Peter Kirkpatrick,
Box 167, University of Cambridge Department of Neurosurgery,
Addenbrooke's Hospital, Cambridge, CB2 2QQ, UK*

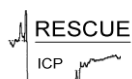Telefon +44 1223 336946

Fax +44 1223 216926

E-mail p.hutch@which.net

pjk21@medschl.cam.ac.uk

červen 2003



Úvod – problém, kterým se budeme zabývat

Poranění hlavy je celosvětově závažnou příčinou morbidit a mortality. Trauma je hlavní příčinou smrti v prvních čtyřech dekádách života, přičemž poranění hlavy je implikováno nejméně v polovině případů.¹ Ve Velké Británii navštíví každých 1500 lidí ze 100 000 (tedy celkem jeden milion) lékařskou pohotovost s poraněním hlavy², 300 lidí ze 100 000 je ročně přijato do nemocnic k hospitalizaci, 15 ze 100 000 je ročně přijato na neurochirurgická oddělení a 9 ze 100 000 ročně na následky poranění hlavy zemře.^{3;4}

V poslední době došlo k určitým pokrokům v oblasti péče o poranění hlavy, a to na úrovni prevence, přednemocniční péče, bezprostřední nemocniční péče (traumatologické týmy, postupy pro podporu života při pokročilém traumatu), akutní nemocniční péče (jednotky neuro-intenzivní péče s terapií řízenou protokolem) a post-akutní nemocniční péče (rehabilitace). Royal College of Surgeons (královská chirurgická společnost) rovněž nedávno vydala prohlášení doporučující převoz všech pacientů s těžkým poraněním hlavy na regionální neurochirurgická oddělení.² Navzdory zlepšením co do výsledných stavů během 90. let, jak ukazují data z UK East Anglian Regional Audit of Head Injury (východoanglický audit týkající se poranění hlavy)⁵ (tabulka 1), zůstává mortalita a morbidita vysoká a i nadále se vedou spory jak o elementárních konceptech péče tak o specifických technikách.

Fundamentálním patofyziologickým procesem doprovázejícím poranění hlavy je vznik a rozběh eskalačního cyklu otékání mozku, vzrůstu intrakraniálního tlaku (ICP), redukce zásoby krve a přísunu kyslíku, energetických selhání a dalšího otékání, jenž poranění mozku zhoršuje a přispívá k celkově špatnému stavu (obrázek 1). Cílem našeho experimentu je posoudit účinnost operace (dekompresivní kraniektomie) při přerušování tohoto cyklu, redukcii otékání mozku a pro zlepšení výsledného stavu.



Hypotéza – základní otázky, na které budeme hledat odpověď

Aplikace dekompresivní kraniektomie u pacientů s poraněním hlavy se zvýšeným intrakraniálním tlakem (ICP) refrakterním ke konvenční medicínské péči vede k zlepšení výsledného stavu

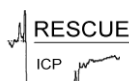- (1) Dekompresivní kraniektomie má v porovnání s optimální medicínskou péčí lepší výsledky v Extended Glasgow Outcome Score
- (2) Dekompresivní kraniektomie má v porovnání s optimální medicínskou péčí lepší výsledky i dle dalších měřítek (včetně specifických měřítek (dotazník SF-36), kontroly ICP, času na intenzivní péči a času propuštění z neurochirurgického oddělení)

Zdůvodnění studie – proč je experimentu třeba nyní?

Cerebrální ischemie následující poranění a otékání mozku pevně uvězněného v lebce spouští lavinu nepříznivých metabolických událostí, která kulminuje v cyklu dalšího otékání a redukce toku krve a přísunu kyslíku a glukózy. Terapie vedoucí k redukci ICP doprovázejícího akutní poranění mozku je úhelným kamenem péče o takové pacienty. Zavedení protokolem řízené terapie s několika odstupňovanými stádii redukce ICP je jedním z faktorů vedoucích k potencionálním zlepšením výsledného stavu^{6;7}. Redukce ICP lze docílit dvěma chirurgickými manévry:

- (1) Aplikací externího ventrikulárního drénu pro odčerpání cerebrospinalní tekutiny
- (2) Dekompresivní kraniektomií (odstranění velké části lebky a otevření pleny, čímž dojde ke zvětšení objemu lebeční dutiny a tím k usnadnění redukce ICP; obrázek 2)

Role dekompresivní kraniektomie při traumatickém poranění mozku se v literatuře zabývá několik příspěvků. Tyto studie přinášejí širokou škálu klinických výsledků, nevyplývá z nich však jednoznačný konsensus co do indikace pro operaci. Všeobecně akceptovaný způsob posouzení role



jakékoli terapie v případě neurotraumatu je zajistit důkazy I. třídy prostřednictvím adekvátních randomizovaných experimentů. Navrhujeme proto multicentrální evropský experiment koordinovaný oddělením neurochirurgie při University of Cambridge ve spolupráci s European Brain Injury Consortium (EBIC). Tento experiment by měl proběhnout z následujících důvodů:

1. Vážné úrazy/poranění hlavy jsou běžné a těžká poškození a trvale vegetativní stavy s sebou nesou značné sociální a ekonomické dopady.
2. Současné údaje (malé studie, důkazy II. a III. třídy, nízká sledovanost) jsou neprůkazné.
3. Randomizovaná studie má potenciál zohlednit možnost, že operace neovlivňuje pozitivní výsledný stav u pacientů s příznivou prognózou a že posouvá výsledný stav od smrti ke stavu vegetativnímu/těžkého poškození u pacientů s nepříznivou prognózou
4. Stanovení výskytu komplikací spojených s touto procedurou, např. postoperační hematom, infekce

Navrhovaný experiment

Studie bude spočívat v randomizovaném experimentu porovnávajícím optimální medicínskou péči s chirurgickým zákrokem (dekompresivní kraniektomií) při zvládnání intrakraniální hypertenze doprovázející poranění hlavy, která je refrakterní ke konvenčním postupům.

Tento experiment se bude rekrutovat z center majících zkušenost s intenzivní péčí o pacienty s poraněním hlavy. Cílovou skupinou studie budou ICP-monitorovaní, ventilovaní pacienti s refrakterní intrakraniální hypertenzí. Jedna část bude pokračovat v optimální medicínské péči, druhá podstoupí chirurgický zákrok (dekompresivní kraniektomii).

Tato studie vykrystalizovala na základě diskuzí mezi potencionálními centry experimentu a jejím cílem je zajistit dostatečnou flexibilitu ohledně intenzivní péče o pacienty a zároveň dostatečnou protokolární disciplínu umožňující prověřit dané hypotézy.

Zahrnovací kritéria

Zahrnovacím kritériem budou pacienti s úrazem hlavy ve věku 10 – 65 let s abnormálním CT nálezem vyžadujícím ICP monitoring (dle Brain Trauma Foundation), se zvýšeným ICP ($>25\text{mmHg}$ $>1 - 12$ hodin) refrakterním k výchozím opatřením medicínské péče. Pacienti mohli případně i podstoupit neodkladnou operaci kvůli lézi, nikoli však „dekompresivní“ kraniektomii.

Vylučovací kritéria

Vylučovacím kritériem budou bilaterálně fixované a dilatované zornice, krvácející diatéze, smrtelné zranění znemožňující přežití delší než 24 hodin a nemožnost dalšího sledování. Pacienti ošetřovaní podle Lund protokolu jsou rovněž nevhodní.

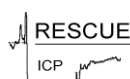Schválení, souhlas a randomizace

Schválení studie provedou relevantní lokální a národní etické komise. Souhlas se studií vysloví nejbližší příbuzný v případě povolení od neurochirurgického oddělení s tím, že k randomizaci dojde po proběhnutí stádia 2, aby se tak zabránilo zbytečnému zdržování léčby.

Princip randomizace neurochirurgických pacientů pro konzervativní terapii versus kraniektomii byl již vyzkoušen a úspěšně implementován u studie STICH (Surgical trial of intracerebral haemorrhage).²¹

Protokol

Pro experiment budou vybíráni pacienti s poraněním hlavy vyžadujícím ventilaci a monitoring nitrolebního tlaku. Jejich výběr se bude odvíjet od uvedených zahrnovacích a vylučovacích pravidel a dále od souhlasu nejbližšího příbuzného. Pacienti budou ošetřováni na jednotce intenzivní péče podle standardního protokolu (obrázek 3). Hlavním cílem tohoto protokolu je udržovat $\text{ICP} < 25 \text{ mmHg}$ prostřednictvím do několika stádií odstupňované terapie.



Stádium 1 – výchozí opatření péče

Pacienti budou ventilováni a pod analgosedací. Pacienti mohou či nemusí být paralyzováni, tento jejich stav je však třeba zaznamenat. Budou ošetřováni s hlavou nahoře, bez venózní obstrukce. Aplikace invazivního monitoringu (minimálně centrální žilní tlak a arteriální katetr). Cílem fyziologických parametrů bude mozkový perfuzní tlak > 60 mmHg (centrální žilní tlak 6-10), saturace kyslíkem $>97\%$, arteriální $\text{CO}_2 = 4.0 - 4.5$ kPa, teplota $<37^\circ\text{C}$, krevní cukr 4-7 mmol/l.

V tomto stádiu bude posuzován ICP. Pokud bude $\text{ICP} < 20$ mmHg, bude se pokračovat ve výše uvedené medicínské péči. Pokud bude $\text{ICP} > 20$ mmHg, provede se opakované snímání, aby se vyšetřila přítomnost léze, a přistoupí se ke stádiu 2.

Stádium 2 – pokročilá opatření péče

U stádia 2 budou vzata v úvahu následující opatření, z nichž všechna jsou *volitelná* :

- Externí ventrikulární drenáž - v závislosti na velikosti laterálních komor

Mannitol

Inotropika ke zvýšení středního arteriálního tlaku pro udržení mozkového perfuzního tlaku >60 mmHg

Arteriální CO_2 3,5 až 4,5 kPa (lze monitorovat senzory jugulární kyslíkové saturace udržující $\text{SvO}_2 >55\%$)

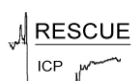Hypertonický roztok

Mírné ochlazování ($35-36^\circ\text{C}$) nikoli však silná hypotermie $<34^\circ\text{C}$

Diuretika

Steroidy

Barbituráty nejsou implementovány jako součást stádia 2, ale jsou v záloze jako součást další péče, následující po randomizaci. Tento postup umožňuje přímé porovnání účinnosti dekompresivní kraniektomie a prodloužené optimální



medicínské péče zahrnující barbiturátového komatu.

Pokud navzdory opatřením stádií 1 a 2 zůstane ICP nad 25mmHg po dobu 1 až 12 hodin, bude přistoupeno k randomizaci na jejímž základě pacienti buď budou pokračovat v optimální medicínské péči stádia 2, ovšem se zařazením barbiturátů (např. thiopentalové bolusy + infuze 4 -8 mg/kg/h) nebo podstoupí chirurgický zákrok (dekompresivní kraniektomii). Péče následující randomizaci by měla být implementována během 4 - 6 hodin.

Chirurgický zákrok:

(a) pro unilaterální edém hemisféry rozsáhlá unilaterální fronto-temporo-parietální kraniektomie

nebo

(b) pro bilaterální difuzní edém hemisféry rozsáhlá fronto-temporo-parietální kraniektomie od dutiny čelní kosti anteriorně k věčitému švu posteriorně, pterion laterálně, s širokým rozevřením plen

Pokud bude nadále probíhat optimální medicínská péče, nebude se v době randomizace přistupovat k chirurgické dekompresi; k chirurgické dekompresi však bude možné přistoupit později na pokyn a dle uvážení příslušného klinika v případě, že se bude pacient postupně zhoršovat (například při dlouhodobě neúnosně vysokém ICP >40mm Hg a nestálém CPP). Tento postup je nezbytný v situaci, kdy ošetřující lékař usoudí, že odmítnutí chirurgického zákroku by bylo proti nejlepším zájmům jedince – „zájem pacienta stojí vždy nad zájmem vědy a společnosti“. Stejný princip platí ohledně barbiturátů u skupiny s dekompresivní kraniektomií.

Snímání

CT snímky budou zkoumány centrálně a budou zahrnovat následující:

- (a) Prezentaci CT snímků
- (b) Pre-randomizační CT po stádiu 1 / 2 kvůli kontrole nepřítomnosti léze
- (c) CT 72 hodin po randomizaci
- (d) Kontrolní CT po 6 měsících



Síla

Minimální celkový počet pacientů bude 400 (zhruba 200 v každé skupině), při 15% rozdílu ve výsledném stavu (vzrůst příznivého výsledného stavu z 45 % na 60 %) (síla = 80 %, $p=0.05$).

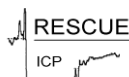Hodnocení výsledného stavu

1. Primárním výstupem bude zhodnocení stavu při propuštění (Glasgow Outcome Score) a po 6 měsících (Extended Glasgow Outcome Score²²).
2. Sekundárním výstupem bude
 - a. Zhodnocení výsledného stavu za použití dotazníku SF-36²³
 - b. Zhodnocení ICP kontroly
 - c. Čas v intenzivní péči
 - d. Čas propuštění z neurochirurgického oddělení.

U pacientů, kteří prodělají dekompresivní kraniektomii, se doporučuje odstranit a nahradit kostní záklopku do šesti měsíců od úrazu.

Závěr

Tento protokol je výsledkem diskuzí mezi představiteli University of Cambridge a European Brain Injury Consortium, a rovněž účastníky studie o intradurální lézi.



Literatura

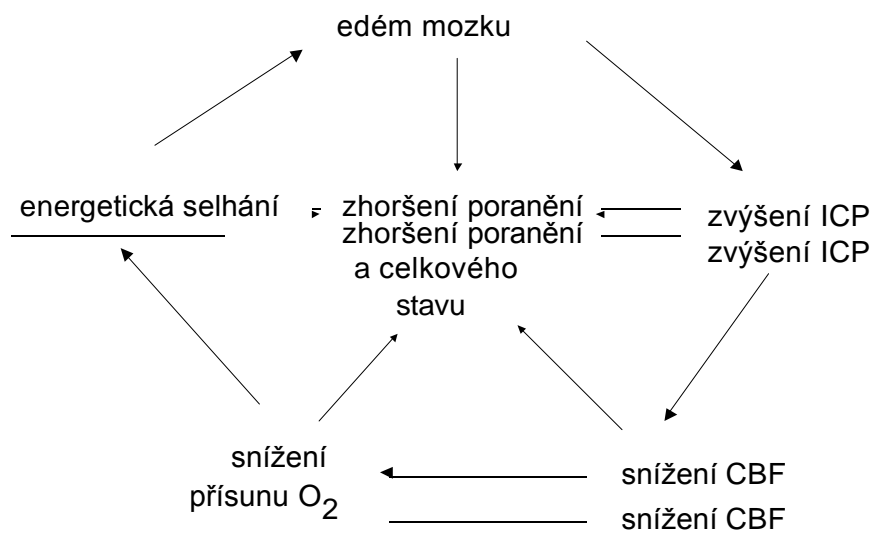1. American College of Surgeons Committee on Trauma. *Advanced Trauma Life Support for Doctors*. Chicago: American College of Surgeons, 1997.
2. *Report of the working party on the management of patients with head injuries*. London: Royal College of Surgeons of England, 1999.
3. Jennett B, MacMillan R. Epidemiology of head injury. *Br Med J* 1981;**282**:101-4.
4. Hutchinson PJ, Kirkpatrick PJ, Addison J, Jackson S, and Pickard JD. The management of minor traumatic brain injury. *J Accid Emerg Med* 15, 84-88. 1998.
5. Patel HC, Menon DK, Tebbs S, Hawker R, Hutchinson PJ, Kirkpatrick PJ. Specialist neurocritical care and outcome from head injury. *Intensive Care Med* 2002;**28**:547-53.
6. Menon DK. Cerebral protection in severe brain injury: physiological determinants of outcome and their optimisation. *Br Med Bull* 1999;**55**:226-58.
7. Menon DK, Matta BF. Intensive care after acute head injury. In: Matta B, Menon D, Turner J, eds. *Neuroanesthesia and Neurointensive Care*. London: Greenwich Medical Media 2000: 301-17.
8. Gaab MR, Rittierodt M, Lorenz M, Heissler HE. Traumatic brain swelling and operative decompression: A prospective investigation. *Acta Neurochir Suppl Wien* 1990;**51**:326-8.
9. Hatashita S, Koga N, Hosaka Y, Tagaki S. Acute subdural hematoma: Severity of injury, surgical intervention, and mortality. *Neurol Med Chir(Tokyo)* 1993;**33**:13-8.
10. Polin RS, Shaffery ME, Bogaev CA, Tisdale N, Germanson T, Bocchichio B, Jane JA. Decompressive bifrontal craniectomy in the treatment of severe refractory posttraumatic cerebral oedema. *Neurosurgery* 1997;**41**:84-94.
11. Kunze E, Meixensberger J, Janka M, Sorensen N, Roosen K. Decompressive craniectomy in patients with uncontrollable intracranial hypertension. *Acta Neurochir Suppl* 1998;**71**:16-8.
12. Kleist-Welch Guerra W, Gaab MR, Dietz H, Mueller JU, Piek J, Fritsch MJ. Surgical decompression for traumatic brain swelling: Indications and results. *J Neurosurg* 1999;**90**:187-96.
13. Munch E, Horn P, Schurer L, Piepgas A, Torsten P, Schmidek P. Management of severe traumatic brain injury by decompressive craniectomy. *Neurosurgery* 2000;**47**:315-23.
14. Taylor A, Butt W, Rosenfeld J, Shann F, Ditchfield M, Lewis E, Klug G, Wallace D, Henning R, Tibballs J. A randomized trial of very early decompressive craniectomy in children with traumatic brain injury and sustained intracranial hypertension. *Childs Nerv Syst* 2001;**17**:154-62.
15. De Luca GP, Volpin L, Fornezza U, Cervellini P, Zanusso M, Casentini L, Curri D, Piacentino M, Bozzato G, Colombo F. The role of decompressive craniectomy in the treatment of uncontrollable post-traumatic intracranial hypertension. *Acta Neurochir Suppl* 2000;**76**:401-4.
16. Meier U, Zeilinger FS, Henzka O. The use of decompressive craniectomy for the management of severe head injuries. *Acta Neurochir Suppl* 2000;**76**:475-8.
17. Whitfield PC, Patel H, Hutchinson PJ, Czosnyka M, Parry D, Menon D, Pickard JD, Kirkpatrick PJ. Bifrontal decompressive craniectomy in the management of posttraumatic intracranial hypertension. *Br J Neurosurg* 2001;**15**:500-7.
18. Csokay A, Pataki G, Nagy L, Belan K. Vascular tunnel construction in the treatment of severe brain swelling caused by trauma and SAH. (evidence based on intra-operative blood flow measure). *Neurol Res* 2002;**24**:157-60.
19. Schneider GH, Bardt T, Lanksch WR, Unterberg A. Decompressive craniectomy following traumatic brain injury: ICP, CPP and neurological outcome. *Acta Neurochir Suppl* 2002;**81**:77-9.
20. Kontopoulos V, Foroglou N, Patsalas J, Magras J, Foroglou G, Yiannakou-Pephtoulidou M, Sofianos E, Anastassiou H, Tsaoussi G. Decompressive craniectomy

- for the management of patients with refractory hypertension: should it be reconsidered? *Acta Neurochir (Wien)* 2002;**144**:791-6.
21. Mendelow AD. Surgical trial in intracerebral haemorrhage (S.T.I.C.H.). *Acta Neurochir Suppl* 2000;**76**:521-2.
 22. Wilson JT, Pettigrew LE, Teasdale GM. Structured interviews for the Glasgow Outcome Scale and the Extended Glasgow Outcome Scale: guidelines for their use. *J Neurotrauma* 1998;573-85.
 23. Jenkinson C, Wright L, Coulter A. Quality of life measurement in health care: a review of measures, and population norms for the UK SF-36. *Oxford: Health Services Research Unit* 1993.

Tabulka 1. Výsledky East Anglian Regional Audit of Head Injury

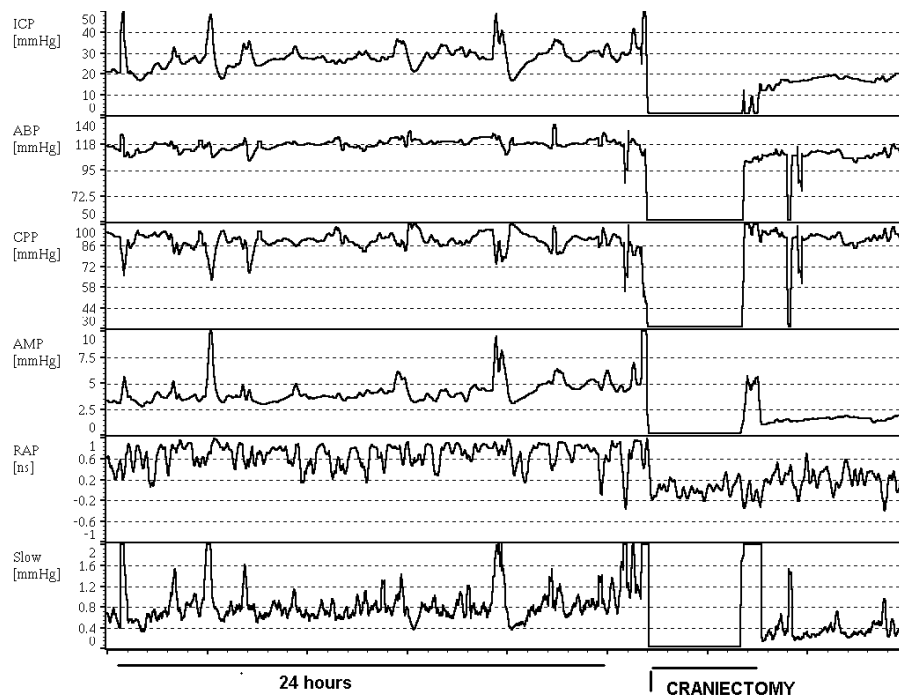
úraz hlavy	% * p<0.05	příznivý stav příznivý stav	těžké těžké poškození	smrt smrt
všechny	1991-1993	56	21	23
	1991-1993	56	21	23
těžké	1994-1997	66	13	20
	1991-1993	40*	32	28
	1994-1997	60*	21	22

Obrázek 1. Eskalační cyklus otékání mozku zhoršující poranění mozku a celkový stav

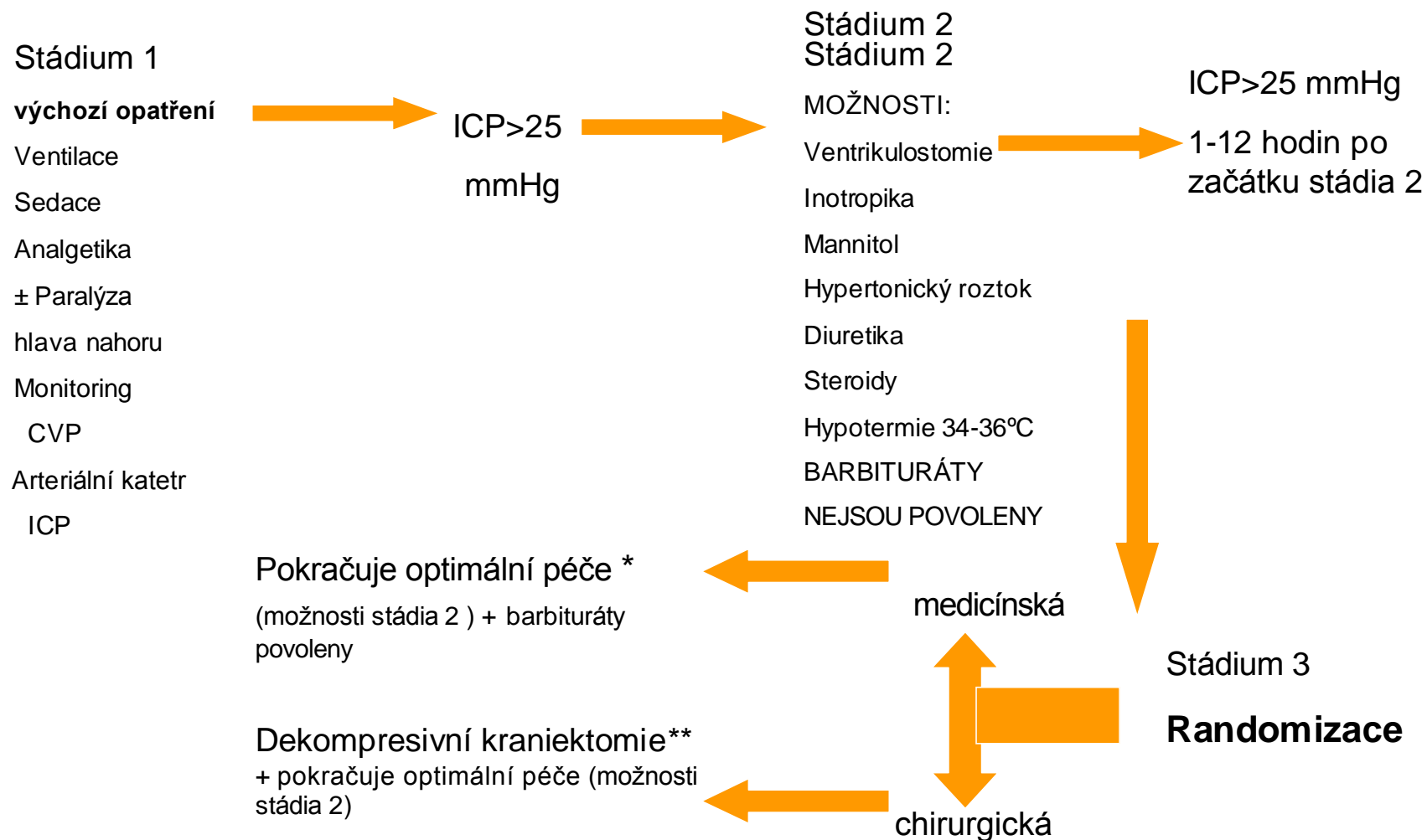


RESCUE
ICP

Obrázek 2. Účinek dekompresivní kraniektomie na průběh ICP
(pramen: Whitfield et al)



obrázek 3. Shrnutí protokolu



* Pokud pokračuje běžná terapie, nepřistupuje se k chirurgické dekompresi, k chirurgické dekompresi je však možné přistoupit později, jestliže se pacient postupně zhoršuje

** Jestliže se přistoupí k dekompresivní kraniektomii, nepodávají se barbituráty. Barbituráty však mohou být podány později, jestliže se pacient zhoršuje